



Geschlechtsapparat

Christoph Pahlitzsch

prakt. Tierarzt & prakt. Betriebswirt (KA)



Vergleichende Anatomie und Physiologie

- Terminologie
- Grundlagen - Daten
- Geschlechtsapparat
 - weiblich
- Weibliche Zyklen
- Trächtigkeit & Geburt
- Geschlechtsapparat
 - männlich



einige Fachausdrücke

- Erection
- Ejakulation
- Coitus
- Friktionsbewegungen
- Potentia/Fertilität
 - Impotentia (generandi vs. coeundi)
 - Infertilität
- Kastration vs. Sterilisation



Terminologie

- Brunst im Volksmund
- Hund
 - Läufigkeit
- Katze
 - Rolligkeit
- Pferd
 - Rosse (rossen)
- Rind
 - bullen
- Schwein
 - Rausche (rauschen), ebern („bärsch sein“)



Physiologische Daten

	Geschlechts- reife	Brunstzyklus	Tragezeit (in Tagen)
Pferd	3 Jahre	21 d	336 d
Rind	15 Mon.	21 d	280-(285)
Schwein	7-8 Mon.	21 d	114 d
Kaninchen	3-5 Mon.	entf.	28-33 d
Katze	Feb./März	21 d	60 (-63) d
Meerschw.	4-6 Wo.	14-18 d	68 (63-72)
Hund	7-12 Mon.	180 d	(60-) 63 d

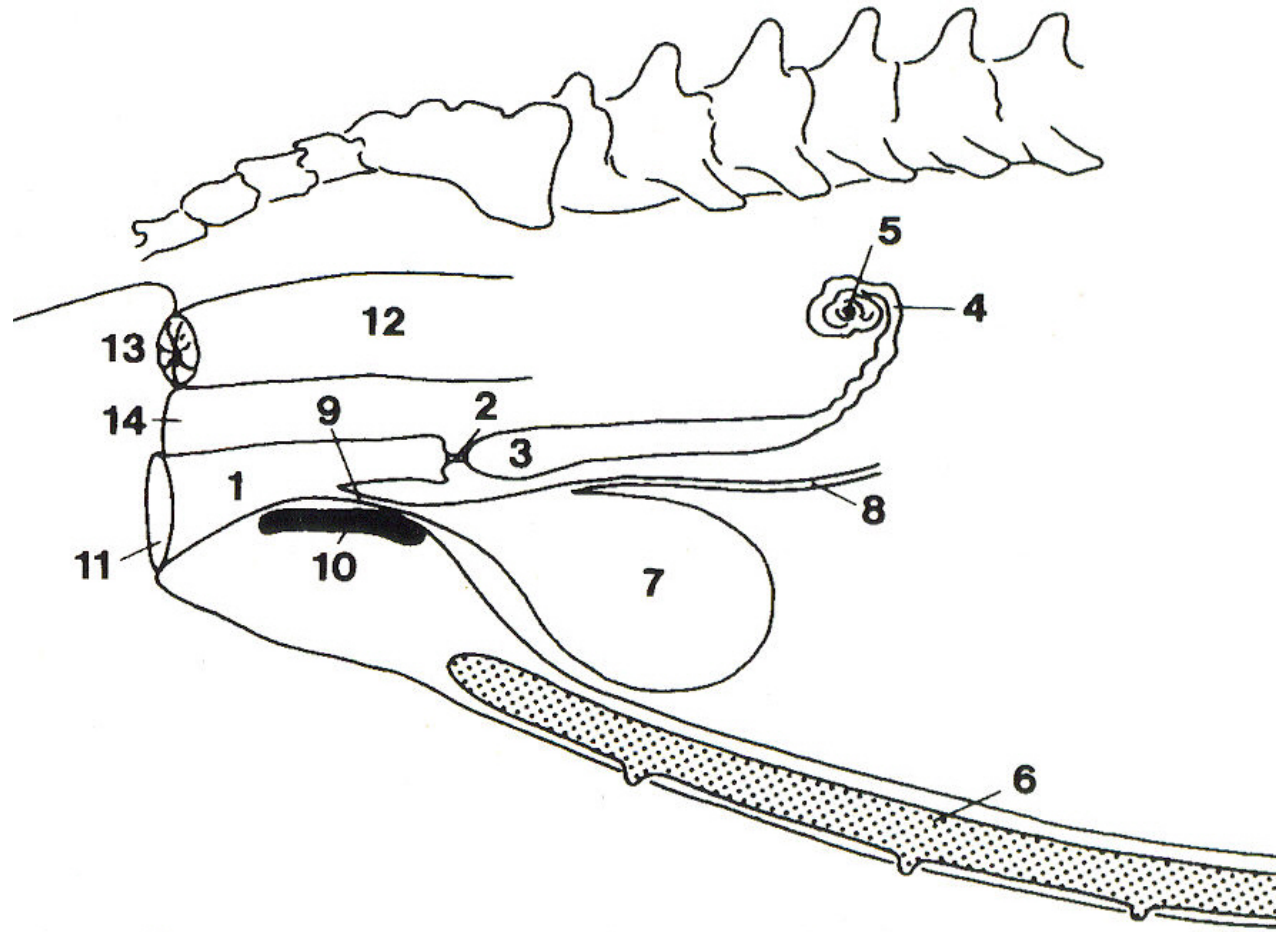


Begriffsklärung: weiblicher Geschlechtsapparat

1. Cervix
2. Clitoris
3. Corpus luteum
4. Endometritis
5. Follikel
6. Gravidität
7. Hyster
8. Konzeption
9. Mamma
10. Metra
11. Ovar
12. Perineum
13. Portio
14. Pyometra
15. Salpinx
16. Symphyse
17. Torsio uterie
18. Tube
19. Uterus
20. Vagina
21. Vulva
22. Zyste/Cyste

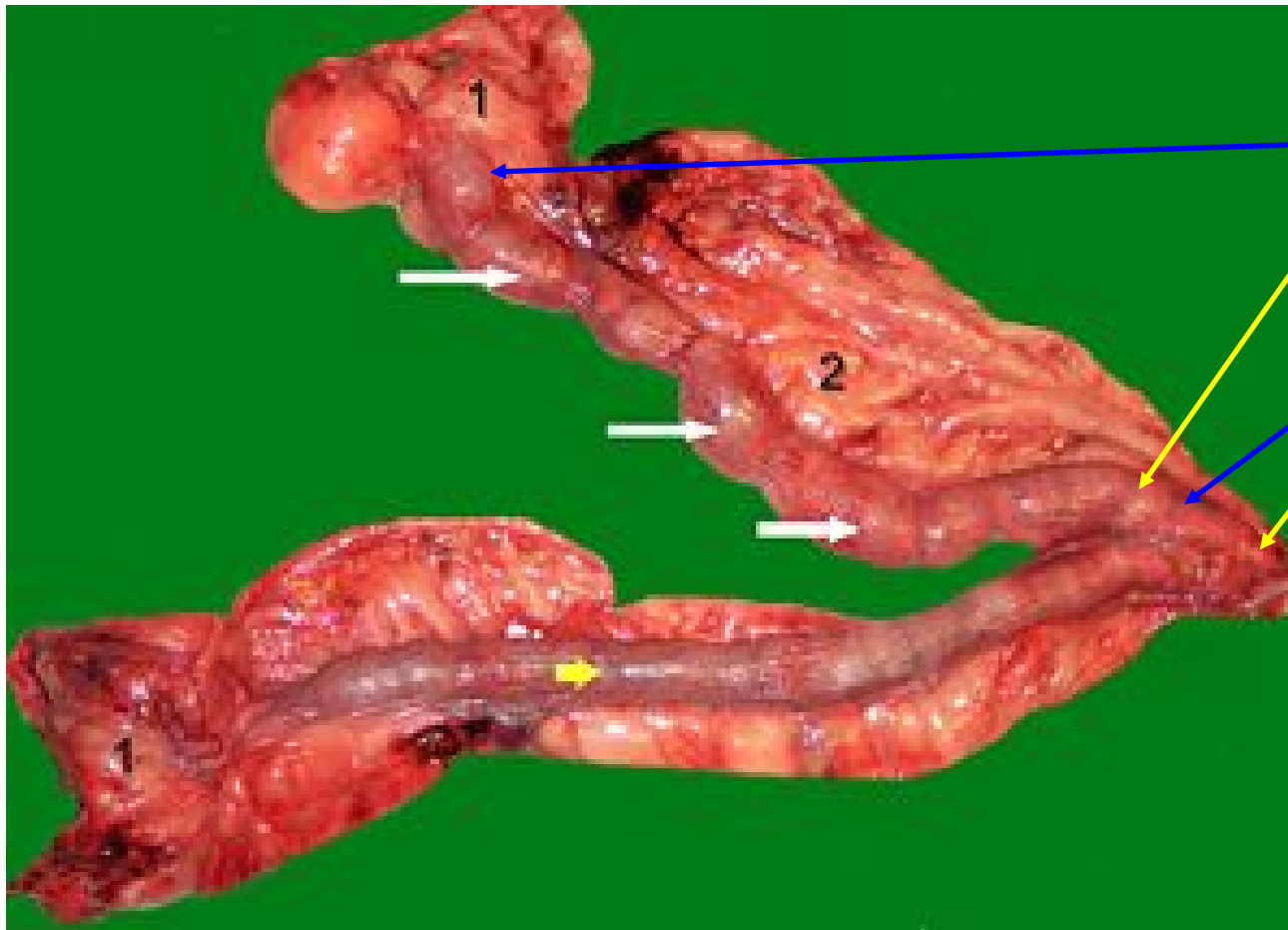


Weibl. Geschlechtsapparat





Einteilung der Gebärmutter



Cornu uterie –
G.-Horn

Corpus uterie
– G.-Körper

Cervix uterie –
G.-Hals

Portio uterie –
Muttermund



Gebärmutterformen

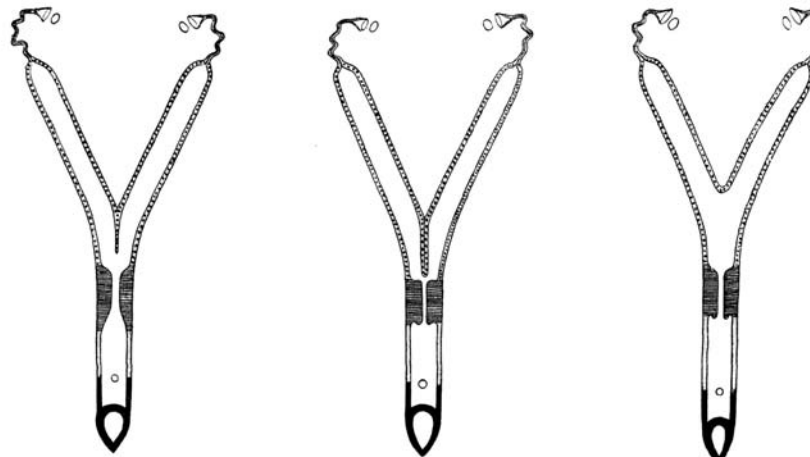
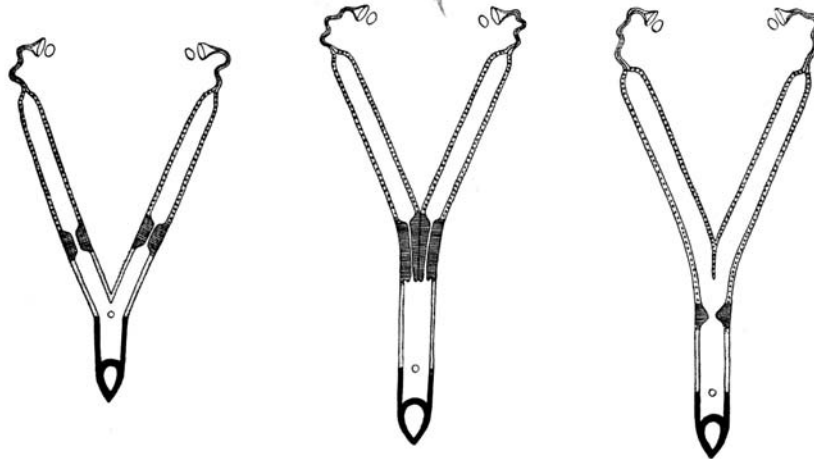


Abb. 516 (Schwein)

Abb. 517 (Rind)

Abb. 518 (Pferd)

Abb. 513 bis 518. Schemata der Uterusformen der Haussäugetiere. (Nach SEIFERLE, 1933)

Abb. 513. Uterus duplex – Vagina duplex (Ursprüngliche Form der weiblichen Geschlechtsorgane mit vollständig getrennten Müllerschen Gängen); Abb. 514: Uterus duplex – Vagina simplex (Kaninchen); Abb. 515 bis 518: Uterus bicornis (Hund, Schwein, Rind, Pferd); *Schwarz*: Vulva und Vestibulum vaginae, dazu durch Kreis dargestellt die Mündung der Urethra; *dunkelgrau*: Vagina; *schraffiert*: Cervix uteri; *punktiert*: Uteruskörper und Uterushörner; *hellgrau*: Tuba uterina; Eierstöcke durch Kreise angedeutet